Separat-Abdruck
aus
Drasche's Bibliothek der medicinischen Wissenschaften.

Ueberreicht vom Verfasser.

Carcinom der Nase.

Cholesteatom des Ohres.

Von

Prof. Dr. Kuhn in Strassburg.

TESCHEN.
K. und k. Hofbuchdruckerei Karl Prochaska.

1883

Carcinom der Nase. Das Carcinom der Nase kommt sehr selten vor, noch viel seltener als das Sarcom. Nach GURLT's Statistik von über 11000 Carcinomen der verschiedenen Körperorgane kamen nur vier Carcinome auf die Nase und ihre Nebenhöhlen und nach FINDER bei 28000 Hals- und Nasenkrankheiten 10 Sarkome und 2 Carcinome der Nase. DREYFUSS konnte bis zum Jahre 1892 nur 13 Fälle von Nasencarcinom aus der Literatur zusammenstellen; doch findet sich eine weitere Anzahl bei HEURTAUX, DOUGLAS, DURET, FÉRÉOL, GUILLEMET, CAPART, HOLTERMANN, v. DEMBROWSKI, HANCE, SIKKEL, TARGETT. Zweifelsohne betreffen diese Statistiken nur die Fälle von Carcinom der Nasenhöhlen, denn an der Aussenfläche der Nase kommt diese Erkrankung häufiger zur Beobachtung, an der Nasenspitze z. B. und den Nasenflügeln.

Wir finden an und in der Nase die verschiedensten Typen dieser Neubildung: Cylinderepithel-, Plattenepithel-, Adenocarcinome, Endotheliome u. s. w. — Nach DOUGLAS handelt es sich immer um eine Form des glandulären Carcinoms, bei dem nur eine Infiltration und Ulceration der Schleimhaut besteht ohne eigentliche Tumorbildung! — Das Carcinom der Nase geht wie das Sarcom fast regelmässig von den oberen Regionen der Nasenhöhle aus, insbesondere von den Siebbeinzellen, entwickelt sich aber auch am Septum und in der HIGHMOR's Höhle, weiterhin finden wir diese Neubildung an der Aussenfläche der Nase, wo sie zuerst als kleiner Knoten in der Haut auftritt, der langsam wächst, zuerst nur die Haut zerstört, dann aber in die Tiefe wuchert, geschwürig zerfällt und schliesslich auf das knorpelige und knöcherne Nasengerüste übergreift und in das Innere der Nasenhöhlen hineinwächst.

Bei der rhinoskopischen Untersuchung finden wir einen warzigen, fungösen, schon frühe ulcerirten Tumor, der sich weich anfühlt, sehr leicht blutet und mit schmierigem, fötidem Eiter bedeckt ist; derselbe sitzt immer mit breiter Basis auf, sehr oft an einem hohen Septumtheile. Schon frühe ist die Nasensecretion eitrig und übelriechend; beim Schneuzen blutet die Nase leicht, dagegen treten spontane Nasenblutungen beim Carcinom nicht so häufig auf wie beim Sarcom; bald stellen sich die Symptome der Nasenstenose ein; es entwickeln sich dann bei dieser malignen Bildung äussere Difformitäten der Nase, wenn auch nicht so leicht wie beim Sarcom, da letzteres bei seinem rapiden Wachsthume die normalen Theile verdrängt und verunstaltet, während das Carcinom Knorpel und Knochen zerstört, ohne sie zu verlagern; immerhin kommen auch beim Carcinom Durchbrüche des Nasengerüstes vor, besonders an der Nasenwurzel; der Tumor greift auf die Nachbartheile über, den inneren Augenrand, selbst auf die Orbita und die Bulbi, auf die Stirnbeine u. s. w.; in schon frühen Stadien schwellen bei dieser Erkrankung die Unterkieferdrüsen an. In den meisten Fällen treten heftige Schmerzen in der Nase und im ganzen Gesicht ein; der Tumor breitet sich immer mehr aus, wächst in die Nebenhöhlen, zerstört das Naseninnere und dringt bis zur Schädelbasis. Der Tod erfolgt im Durchschnitt im Zeitraume von zwei Jahren entweder infolge von Cachexie oder durch Meningitis. — Die Krankheit befällt in der Regel Leute von über 40—50 Jahren.

Bei der Diagnose sichert uns am besten die mikroskopische Untersuchung vor einer Verwechslung mit Sarcom, das übrigens vorzugsweise bei jungen Leu-

ten vorkommt und bei dem die Lymphdrüsen intact bleiben; Nasenrachenfibrome, Enchondrome könnten im Anfange zu Irrthümern veranlassen, doch entwickeln sich auch diese Tumoren nur bei jugendlichen Personen; gegen syphilitische und andere ausgedehnte Ulcerationen schützt das Mikroskop.

Die Behandlung besteht in einer rechtzeitigen Radicalexstirpation der Geschwulst wie der ergriffenen Lymphdrüsen; günstige Erfolge sieht man besonders in den Fällen von Hautcarcinom des Nasenäusseren. Handelt es sich aber um Krebs der Nasenhöhlen selbst, so sind hier die Verhältnisse noch ungünstiger wie beim Sarcom. Die Recidive treten um so schneller auf, als bei den ausgedehnten und oft sehr versteckt liegenden Geschwulsttheilen trotz breiter Eröffnung der Nase und ausgiebigster Abtragung der erkrankten Theile des Naseninneren kleinere Theile zurückbleiben können. Der Arzt kann solche Kranke nur noch durch möglichste Frei- und Reinhaltung der Nase, durch Linderung der Schmerzen und durch Aufrechterhaltung der Kräfte beruhigen und etwas erleichtern. KUHN.

Cholesteatom. Das Cholesteatom des Ohres stellt einen epithelialen Tumor von perlartiger weisser Farbe dar, der aus zwiebelartig geschichteten, concentrischen Lamellen polygonaler, meist kernloser, epidermoidaler Zellen besteht, zwischen denen häufig Cholestearinblättchen in grösserer oder geringerer Menge gelegen sind.

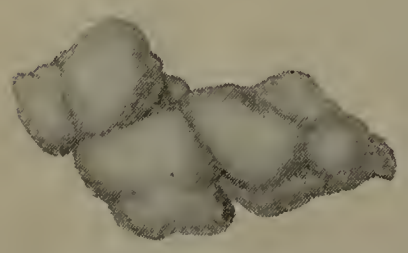

Fig. 1. Cholesteatom aus dem rechten Proc. mastoideus eines 20jährigen Mannes.

Wir finden diese Geschwulst vorzugsweise im hinteren und oberen Abschnitte des Mittelohres, also im Recessus epitympanicus, im Antrum mastoideum und im Processus mastoideus selbst; ihre Grösse variirt von der einer Bohne (Fig. 1) bis zu einem grossen Hühnerei; sie ist von einer sehr feinen Bindegewebsmembran umhüllt, die mit dem Periost der Knochenhöhle, in welcher die cholesteatomatösen Massen gelegen sind, fest und innig zusammenhängt (Fig. 2); im inneren, centralen Abschnitt dieser Bindegewebsmembran, die alle Eigenschaften einer cytogenen Membran besitzt, liegen die den Tumor ernährenden Blutgefässe, die ihrerseits mit den Gefässen der äusseren Periostschicht zusammenhängen, während die äussere oder periphere Schicht der Umhüllungsmembran wie die Oberhaut der Cutis aus einem Rete Malpighi und den

Riff- und Eleïdinzellen besteht, welch letztere dann unmittelbar in die kernlosen, polygonalen Hornzellen des Cholesteatoms übergehen (Fig. 3).

Die Geschwulst zeichnet sich durch eine glänzend weisse, „perlartige" Farbe aus, daher auch der von CRUVEILHIER stammende Name *„Tumeur perlée"*, Perlgeschwulst oder auch Margaritom nach CRAIGIE - VIRCHOW; ihre häufig glatte Oberfläche ist zuweilen sehr unregelmässig, höckerig und stellt oftmals einen Abguss jener Knochenhöhle dar, in welcher die Neubildung sich entwickelt hat (Fig. 1). Anfangs bleibt die Geschwulst im Recessus epitympanicus oder im Antrum u. s. w. eingeschlossen; mit ihrem Wachsthum dehnt sie allmählich diese Knochenhöhlen aus, erweitert sie zuweilen bis zu einer beträchtlichen Grösse, um sie schliesslich zu durchbrechen, sei es nach der Paukenhöhle oder dem äusseren Gehörcanale oder nach der Aussenfläche des Warzenfortsatzes zu, sei es auch nach der Schädelhöhle. Das Wachsthum des Tumors und mit ihm die Ausdehnung der Knochenhöhle gehen oft ganz latent als Knochenusur vor sich; andere Male entzünden sich hiebei die häutigen und knöchernen Theile der Umgebung; es kommt zur Eiterung, es bilden sich Granulationen, Knochencaries, es tritt nekrotischer Zerfall der Gewebe ein, wobei zuweilen die Neubildung selbst völlig zugrunde gehen kann. Je nach der Richtung der wachsenden Geschwulst und je nach der hiebei auftretenden Entzündung kommt es zur Perforation und Zerstörung des Trommelfells oder zum Durchbruch der hinteren oberen Meatuswand und somit zu einer äusseren Ohreiterung; wächst dagegen das Cholesteatom nach der Schädelhöhle zu und tritt hiebei Caries der Knochenwandungen ein, so kann eine Phlebitis des Sinus sigmoideus entstehen, oder wenn der Process gegen das Tegmen tympani weiterschreitet und hier die Dura mater ergriffen wird, so kann es zu Meningitis und Gehirnabscess kommen. Wir sehen somit, dass das Ohrcholesteatom, wenn es auch bei seinem langsamen Wachsthume und seiner epithelialen Structur nicht zu den malignen Tumoren gehört, dass es doch ulcerative Processe in den umge-

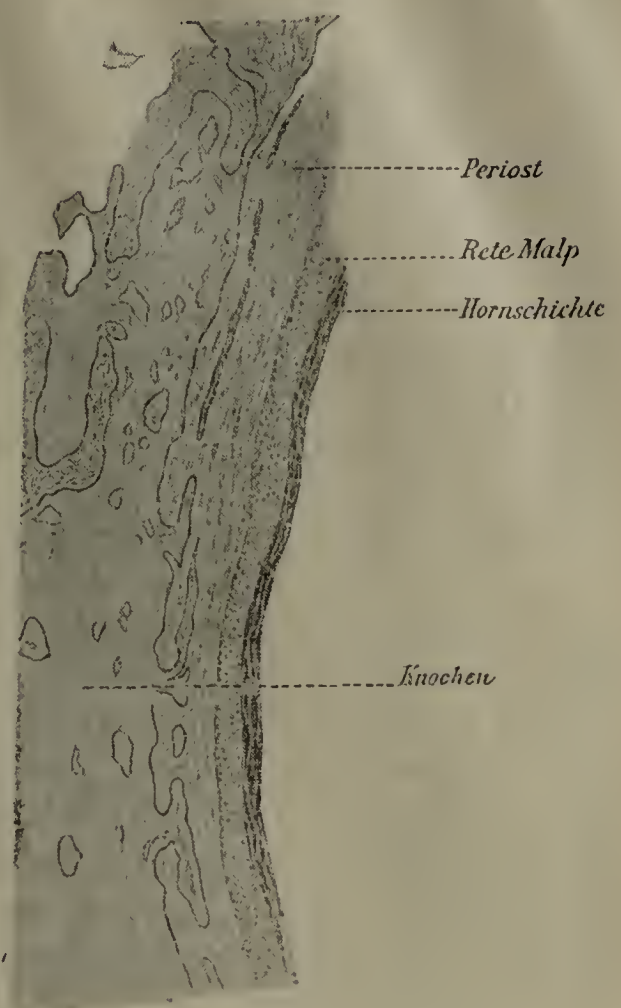

Fig. 2. Querschnitt durch die Knochenwandung des Antrum mastoid., Periost, Rete Malpighi u. erste Hornschichte des Cholesteatoms. [KUHN. Zeitschrift für Ohr. XXI.] Hartn.



Fig. 3. Querschnitt der Periost- und Epidermisauskleidung des Antrum mit der ersten Hornzellenlage der Geschwulst. [KUHN. Zeitschrift für Ohr. XXI.] Hartn.

benden Geweben zur Folge haben kann, welche die Nachbarorgane und durch diese das Leben des Individuums in hohem Grade gefährden.

Die pathologischen Anatomen Cruveilhier, Joh. Müller und vor allem Virchow betrachten das Ohrcholesteatom, ebenso wie die Perlgeschwulst der Pia mater, des Hodens, Eierstockes u. s. w. als eine heterologe Neubildung, denn sie entsteht an einem Orte, wo normaliter weder Epidermis noch epidermisähnliches Material vorhanden ist; nach den Angaben Virchow's kann sie nie aus einer epidermoidalen Metaplasie der Paukenhöhlenschleimhaut hervorgehen, sondern wir müssen sie stets als eine heteroplastische Bildung betrachten, die an Theilen des Felsenbeines auftritt, wo sich an Stelle compacten Gewebes lufthaltige Räume entwickeln. Mikulicz und Küster halten es für wahrscheinlich, dass das Ohrcholesteatom sich primär entwickeln könne, und zwar aus einer — abnormer Weise — abgeschnürten Partie von Epidermiszellen, die beim Verschlusse des obersten Kiemenganges in der Paukenhöhle zurückgeblieben wäre, oder auch, dass diese aberrirten Epidermiskeime, die vielleicht oft schadlos und unentwickelt bleiben, unter Einfluss irgend eines entzündlichen Processes im Mittelohre sich in krankhafter Weise vergrössern und zu Geschwülsten heranwachsen.

Ausser den von Virchow an der Leiche als primäre Tumoren erkannten Ohrcholesteatomen finden wir auch in der Literatur eine Anzahl von Beobachtungen (Lucae, Wendt, Schwartze, Kuhn, Urbantschitsch, Panse, Laser, Blau), in denen primäre Perlgeschwülste beim Lebenden gesehen wurden; alle diese Fälle hatten einen latenten Verlauf, in einigen war das Trommelfell intact und keine Spur von Entzündung zugegen; in anderen war ohne vorausgegangene Eiterung unter Schmerzen, Schwindel und Hirnerscheinungen der Durchbruch der Geschwulst, deren Grösse meist auf ein mehrjähriges Wachsthum schliessen liess, plötzlich in den äusseren Gehörcanal oder durch die Corticalis des Warzenknochens erfolgt.

In vielen Fällen von ausgebreiteten Cholesteatomen, wenn der Knochen theilweise zerstört, wenn schon ausgedehnte eitrige und cariöse Veränderungen in der Paukenhöhle vorhanden, wenn das Trommelfell perforirt, selbst grossentheils zerstört ist, wird es an der Leiche sehr schwer sein, zu entscheiden, ob alle diese Läsionen infolge eines primären Tumors entstanden sind, der bei der Zerstörung der Nachbartheile gleichfalls nekrotisch zugrunde gegangen sein kann, oder ob nicht schon vorher ein entzündlicher Process im äusseren oder mittleren Ohre bestanden hat, in dessen Verlauf es erst späterhin zur Bildung von cholesteatomartigen Massen gekommen ist.

Gegen die nahezu exclusive Ansicht der Anatomen, dass das Ohrcholesteatom eine wahre Neubildung sei, haben viele Ohrenärzte gewichtige Einwände erhoben; vor allem v. Troeltsch, der diese Bildungen für Retentionsgeschwülste aus Eiter und Epithelmassen hält, die von der chronisch entzündeten Mittelohrschleimhaut geliefert werden; er fand stets im Centrum dieser cholesteatomatösen Geschwulstmassen einen alten, eingetrockneten Eiterkern, und dieser Kern war es seiner Ansicht nach, der auf die Wandungen der Knochenhöhle des Antrum mastoideum oder der anderen pneumatischen Räume des Mittelohres allmählich einen solchen Druck ausübe, „dass zellige Producte nicht bloss in besonderer Menge, sondern auch von veränderter Gestalt und Art geliefert werden und die dann geschichteter Epidermis gleichen und perlmutterglänzenden Platten darstellen.“ Für manche Otologen war jedoch diese Ansicht nicht überzeugend; so erklärt z. B. Wendt den Process für eine desquamative Entzündung der Mittelohrschleimhaut, bei welcher das sich anhäufende Epithel durch den Umstand, dass es bei den fast immer vorhandenen Trommelfellperforationen äusseren Schädlichkeiten ausgesetzt sei, unter Bildung eines Rete Malpighi eine epidermisähnliche Beschaffenheit annehme. Für Schwartze handelt es sich gleichfalls um eine Retention von Entzündungs-

producten und infolge davon um eine Metaplasie des normalen Paukenhöhlenepithels in Epidermiszellen. LUCAE glaubt, dass an den bei Mittelohreiterungen so häufig vorkommenden Granulomen der Schleimhaut eine starke Epidermisproliferation stattfände, die schliesslich zu Cholesteatomgeschwülsten führen könne. Nach STEINBRÜGGE handelt es sich nur dann um eine wirkliche Perlgeschwulst, „wenn ein die Geschwulst umhüllender Balg vorhanden ist, der durch ernährende Gefässe mit irgend einem Theile des Schläfenbeines, dem Mutterboden der Geschwulst in Verbindung steht"; andere Male jedoch sind es auch für STEINBRÜGGE nur epitheliale Producte infolge chronischer Eiterungsprocesse, wobei eine chronische Dermatitis der Mittelohrauskleidung mit Verhornung der Zellen des Rete Malpighi hinzugetreten sei.

Es bleibt nun sehr fraglich, ob infolge äusserer Schädlichkeiten oder auch entzündlicher Vorgänge eine directe Umwandlung des Paukenhöhlenepithels in eine cutisähnliche Epidermis möglich ist, und es fehlt uns fernerhin die Erklärung für die Bildung jener epidermoidalen, cytogenen Auskleidungsmembran, die alle kleinen und grossen Knochenhöhlen des Mittelohres überzieht, in welchen solche Geschwulstmassen liegen, und deren Nachweis schliesslich für den sorgsamen Untersucher nicht schwer ist. (Fig. 2.)

POLITZER erklärt die Entstehung mancher Fälle von Ohrcholesteatom dadurch, dass mit Epithel ausgekleidete drüsenartige Einsenkungen der wuchernden Mittelohrschleimhaut an ihrer oberen Einmündung durch Druck verwachsen und dass nun das Epithel in dem abgeschlossenen Raume fortwuchere.

Auf viel gewichtigere anatomische und klinische Thatsachen stützt sich die von HABERMANN zuerst und später auch von BEZOLD ausgesprochene Theorie von der secundären Bildung der grössten Zahl der Ohrcholesteatome. HABERMANN gibt an, dass im Verlaufe von Mittelohreiterungen, besonders bei solchen mit Perforation der SHRAPNELL'schen Membran oder mit fistulösem Durchbruche in den äusseren Gehörgang, die Epidermis des perforirten Trommelfelles oder des Meatus externus sich über die Ränder dieser Oeffnungen hinweg auf die vom Epithel entblösste, exulcerirte Paukenhöhlenschleimhaut fortsetze und grössere Strecken des Mittelohres überziehe; bei fortdauernder Entzündung erfolge alsdann eine stärkere Entwicklung des Rete Malpighi und eine vermehrte Abstossung der Hornschichte. Kann sich die allzu reichliche Epidermisproduction nicht nach aussen entleeren, so bilden sich allmählich die concentrischen Lamellen der cholesteatomatösen Geschwulst. Gleicher Ansicht ist im grossen und ganzen auch BEZOLD; er konnte ebenfalls anatomisch eine directe Fortsetzung des Epidermisüberzuges aus dem äusseren Ohre in das Mittelohr nachweisen und er will auch beim Lebenden diesen Uebergang der Epidermis auf den Aditus ad antrum und das Cavum tympani beobachtet haben. Für ihn besteht ausserdem noch ein inniger ätiologischer Zusammenhang zwischen Tubenschwellung, respective Verlegung dieses Canales, und Cholesteatombildung.

Ueber die Möglichkeit des Hineinwachsens von Epidermis in die Paukenhöhle und bis ins Antrum hat SCHWARTZE schon vor Jahren berichtet und hat in diesem Vorgange die Anbahnung der Heilung und den Schutz des darunter liegenden Gewebes gegen Schädlichkeiten gesehen.

Dass die Epidermis ihre normalen Grenzen überschreiten und Schleimhautflächen überwachsen kann, lehrt uns die Transplantation von Schleimhäuten, die von Epidermis umgeben sind, das zeigt uns ferner das Hineinwachsen von Epidermis durch die weibliche Urethra in die Blase (GLÄSER); ob aber diese durch hyperplasirende Wucherung entstandenen Epithelmassen auch zu wirklicher Geschwulstbildung im engeren Sinne führen können, welcher Unterschied zwischen ihnen und dem eigentlichen primären Cholesteatom ist, ist sehr schwer zu sagen; hier wie dort dieselben Elemente, ihre gleiche Anordnung, aber ihrer Aetiologie nach ganz verschieden. (GLÄSER.)

Nach allem lässt sich für jetzt nur sagen, dass die beiden Möglichkeiten der Entstehung einer cholesteatomatösen Geschwulst vorliegen: 1. als heteroplastische Geschwulst im Sinne VIRCHOW's und 2. als Folge des Hineinwachsens der Epidermis in die Mittelräume im Sinne HABERMANN's. — Immerhin bleibt in der Pathogenese des Ohrcholesteatoms noch vieles unklar, und der wenn auch einseitige Standpunkt der pathologischen Anatomen, dass die Perlgeschwulst des Ohres eine heteroplastische Neubildung sei, darf von den Ohrenärzten so lange nicht von der Hand gewiesen werden, als genaue klinische Beobachtungen, wenn auch nur einiger weniger Fälle, vorliegen, in denen cholesteatomatöse Bildungen bei Unversehrtheit des Trommelfelles gesehen wurden oder in welchen solche Tumoren lange Zeit bestanden haben, ohne äussere Erscheinungen, Eiterungen u. s. w. hervorgerufen zu haben.

Ausser diesen „Cholesteatomen" des Mittelohres kommen auch im äusseren Ohre primäre Perlgeschwülste vor, die an einer Wandung des knöchernen Meatus (HINTON's sebaceous tumours), an der äusseren (KÜPPER) oder an der inneren (WENDT) Trommelfellfläche gelegen sind; sie bestehen ebenfalls aus zwiebelartig geschichteten Plattenepithelien, haben perlartige, glänzend weisse Farbe, erreichen meist nur die Grösse einer Erbse und sind von einer dünnen Bindegewebsschichte umhüllt. URBANTSCHITSCH hat ähnliche, hirsekorngrosse, knorpelharte Cholesteatomperlen an der Oberfläche des Trommelfelles gesehen, die aus Pflasterepithel und Cholestearinkrystallen bestanden und von einer Cystenmembran umgeben waren.

Symptome. In den bis jetzt bekannt gewordenen seltenen Fällen von „wahrem Ohrcholesteatom" bestand der Krankheitsprocess ohne jedes äussere Symptom; manche dieser Kranken wollen an starken Kopfschmerzen und Schwindel gelitten haben, lange Monate hindurch bevor, ohne Ohreiterung, ohne Trommelfellperforation oder Fistelöffnung im äusseren Gehörgang, der Tumor nach aussen oder nach dem Inneren des Schädels durchbrach. — In der weitaus grössten Zahl der Cholesteatome besteht eine chronische Ohreiterung. Ist die Oeffnung des Trommelfelles, durch welche der aus der Cholesteatomhöhle stammende Eiter abfliesst, genügend gross, so fehlen auch hier die schmerzhaften Symptome; der abfliessende Eiter ist oft mit schmutzigweissen Epithelklumpen vermengt und hat einen auffallend fötiden Geruch; ist dagegen die Abflussöffnung im Trommelfell oder im äusseren Gehörcanale zu klein oder, wie es bei den Perforationen der Membrana Shrapnelli häufig der Fall ist, durch ein kleines Granulom verengt, selbst völlig verlegt, so stellen sich bald heftige Ohr- und Kopfschmerzen ein und es treten Schwindel und Erbrechen auf; diese Symptome steigern sich mehr und mehr und währen so lange, bis endlich spontan oder durch Kunsthilfe bohnen- bis wallnussgrosse, schmutzig weisse, zuweilen auch perlweisse, schaalenartige, höckerige Epithelmassen durch die Trommelfellöffnung oder die Gehörgangsfistel aus dem Ohre herauskommen; hiebei entleert sich auch schmieriger, übelriechender Eiter, der zahlreiche Eitercoccen und Fäulnisbacterien enthält. Mit dem Abgang dieser cholesteatomatösen Massen hören die Schmerzen wie auch der Schwindel u. s. w. vollständig auf; es tritt wieder eine mehr oder weniger lange Periode auf, in welcher die Kranken nur die Symptome der gewöhnlichen Ohreiterung darbieten. Oftmals aber kehren schon nach wenigen Wochen die oben geschilderten Retentionserscheinungen wieder, da sich neue Epithelmassen gebildet haben, und werden keine energischen therapeutischen Maassregeln ergriffen, so kann dieser Turnus lange Zeit, mehrere Jahre hindurch, sich wiederholen, oder aber es kann beim Fortschreiten und Uebergreifen des Processes auf die Nachbarorgane eine jener Complicationen hinzutreten, die in Form einer Sinusphlebitis, Meningitis, eines Hirnabscesses oder auch unter dem Bilde der Pyämie den meist letalen Ausgang der Erkrankung zur Folge haben.

Die Retentionserscheinungen treten zuweilen auch nach einfachem Einspritzen von warmem Wasser oder nach Einströmen von heissen Dämpfen ins Ohr auf, weil hiebei die Epithelmassen stark aufquellen und durch ihr grösseres Volumen die Umgebung stärker drücken und reizen.

Bei der stetigen Zunahme der Epithelmassen erweitern sich auch allmählich die verschiedenen Knochenhöhlen des Recessus epitympanicus, des Antrum und der Warze, meist infolge einfacher Knochenusur, andere Male auch durch Caries; das ganze Schläfenbein kann in dieser Weise allmählich zerstört werden und sein Inneres nur eine einzige grosse Höhle darstellen, in welcher Gehörgang, Pauke, Warzenfortsatz, ja die Pyramide vollständig aufgegangen sind und in welcher die Geschwulst selbst völlig zerstört wurde; es sind dies meist jene Fälle, wo erst bei der Section von an Sinusthrombose oder Hirnabscess u. s. w. zugrunde gegangenen Patienten das Ohrcholesteatom erkannt wird.

Am günstigsten ist es noch, wenn das Cholesteatom die hintere Wand des Gehörcanales durchbricht, weil wir von dort aus die Massen leicht, höchstens nach Erweiterung der Durchbruchstelle, entfernen und die Höhle genügend ausräumen können. — Das Cholesteatom soll auch durch eine eitrige Entzündung im Mittelohre spontan zur Ausstossung kommen und so völlig geheilt werden (Habermann). — Das Ohrcholesteatom findet sich nach Bezold in 1—2% aller Ohrkrankheiten und häufiger bei Kindern als bei Erwachsenen. Die hohe Sterblichkeitsziffer dieser Kranken ist wohl die Ursache, dass wir das Cholesteatom selten nach dem 40. Lebensjahre beobachten. — Die Dauer der Krankheit variirt von wenigen Monaten bis zu mehreren Jahren.

Diagnose: Wenn bei einer chronischen Ohreiterung öfters weisse, glänzende Epidermisklümpchen dem Eiter beigemengt sind, so müssen wir an Cholesteatom denken; überhaupt bei allen hartnäckigen und foetiden Ohreiterungen, in deren Verlaufe zeitweilig Retentionssymptome, Kopfschmerzen, Schwindel u. s. w. eintreten, muss an die Möglichkeit eines Ohrcholesteatoms gedacht werden.

Oft sehen wir die charakteristischen weissen Epidermisschollen im Recessus oder im hinteren oberen Abschnitte des Cavum tympani, oder es ist uns zuweilen möglich, derartige Epithelklumpen mit einer gekrümmten Sonde aus den einzelnen Knochenhöhlen herauszuholen und näher zu untersuchen. Gar oft aber werden die Cholesteatome erst nach dem Tode diagnosticirt, denn selbst bei den ausgedehntesten Zerstörungen im Inneren des Schläfenbeines werden äussere Anhaltspunkte nicht selten völlig vermisst.

Prognose: Die Cholesteatombildungen im Ohre, mögen sie primär oder secundär sein, gehören zu den ernsten Erkrankungen des Gehörorganes; die Beurtheilung des einzelnen Falles hängt vom Sitze des Tumors und seiner Grösse ab; am günstigsten ist die Prognose, wenn die Massen im Recessus epitympanicus, in den vorderen Abschnitten des Antrum und der Warze, also in zugänglichen Theilen des Mittelohres gelegen sind; aber selbst nach Entfernung der Epithelmassen, mag diese spontan oder durch Kunsthilfe erfolgt sein, und nach völliger Beseitigung der bedrohlichen Retentionserscheinungen muss die Prognose immer eine vorsichtige sein, weil Rückfälle sehr wahrscheinlich und hiedurch der Kranke von dem latenten Fortschreiten des Processes und seinen bedenklichen Folgen bedroht ist. In allen Fällen von chronischen, fötiden Ohreiterungen mit zeitweiliger Beimengung von Epithelschollen, wo wir Sitz und Ausdehnung des vermeintlichen Cholesteatoms gar nicht kennen, werden wir mit unserer Prognose stets vorsichtig sein müssen.

Therapie: Zur Bekämpfung der sogenannten Retentionssymptome, welche uns oftmals erst auf die Cholesteatomerkrankung aufmerksam machen, müssen die Epithelialmassen so bald als möglich aus dem Ohre entfernt werden; bei genügend grosser Trommelfellperforation oder bei weiter Fistelöffnung im äusseren Gehörcanale gelingt dies manchmal durch einfache desinficirende Einspritzungen; zu kleine Perforationen müssen erweitert, Granulome abgetragen werden. Liegen die Epithelmassen etwas tief in der betreffenden Höhle, so müssen wir dieselben vorsichtig mit der gekrümmten Sonde

oder einem kleinen, scharfen Ohrlöffel herausholen. Zur vollständigen Entleerung und zum reinigenden Ausspritzen des Recessus epitympanicus, des Antrum u. s. w. wendet man am besten das Paukenhöhlenröhrchen von HARTMANN an, ein dünnes, gekrümmtes, Metallröhrchen, das in die kleine Knochenhöhle eingeführt wird und vermittelst dessen antiseptische Flüssigkeiten eingespritzt werden und direct auf die noch zurückgebliebenen Massen und auf die Höhlenwandung einwirken. Sind die Epithelmassen gründlich entfernt, so hören die Retentionserscheinungen auf.

Zur Verhütung von Recidiven und speciell gegen die Wiederbildung ähnlicher Epidermismassen müssen die zugänglichen Cholesteatomhöhlen — nach vorangegangener Einträufelung einer 10%igen Cocainlösung — mit einem kleinen, scharfen Löffel vorsichtig ausgekratzt und dann die Wandungen mit CrO_3 geätzt werden; es muss dies Verfahren in 10—14tägigen Intervallen mehrere Male wiederholt werden, bis man alles Krankhafte entfernt zu haben glaubt; in der Fistelöffnung der Membrana Shrapnelli, also beim Cholesteatom des Recessus epitympanicus, bleibt alsdann eine narbige, feste Verwachsung des ganzen oberen Trommelfellsegmentes mit dem Grunde der Knochenhöhle zurück.

BEZOLD u. a. blasen nach genügender Ausräumung des Recessus epitympanicus u. s. w. Bor- oder Jodoformpulver in die betreffenden Höhlen ein und wollen bei langer Anwendung dieser Mittel Vernarbung und Heilung gesehen haben.

Ist die Geschwulstbildung eine ausgedehntere, hat die Tumormasse den Warzenfortsatz, sei es nach aussen oder nach dem Meatus externus durchbrochen, oder haben wir bei fötiden Ohreiterungen in der häufigen Beimengung von Epidermisschollen gegründete Ursache zur Annahme eines Ohrcholesteatoms oder endlich, liegen bedrohliche Erscheinungen vor, die auf eine beginnende Sinuserkrankung oder eine intracranielle Affection hinweisen, so darf mit der Eröffnung des Warzenfortsatzes nicht gezögert werden, um das Cholesteatom aufzusuchen und zu entfernen; zu gleicher Zeit muss in diesen Fällen die Paukenhöhle breit und ausgiebig in allen jenen Theilen freigelegt werden, wo sich solche epitheliale Massen bilden können. Nach vollständiger Entfernung der letzteren muss dann die dermoide Auskleidung der ganzen Knochenhöhle so vollständig als möglich mit dem scharfen Löffel ausgekratzt werden; ZAUFAL will sie sogar mit dem PACQUELIN'schen Brenner zerstört wissen.

Bei der fortdauernden Neigung zu neuer Epidermisbildung an den Knochenhöhlenwänden ist meist eine sehr lange Nachbehandlung nothwendig; man muss deshalb bei Eröffnung des Warzenfortsatzes dessen äussere Knochendecke in grosser Ausdehnung abtragen, um so den Wundverlauf in der ausgedehnten Höhle gut überwachen zu können; die grosse Oeffnung gestattet es, die sich fortwährend neu bildenden Epidermislamellen zu entfernen und deren Ansammlungen vorzubeugen.

In den letzten Jahren sind zur Heilung des Cholesteatoms von KÜSTER, ZAUFAL, STACKE, KOERNER und SIEBENMANN verschieden modificirte Operationsverfahren bei der Eröffnung des Warzenfortsatzes und der Freilegung der Mittelohrräume angegeben worden, die geeignet sind, einestheils die Cholesteatommassen, wie auch die hiebei erkrankten Knochentheile so gründlich als möglich zu entfernen, anderentheils soll durch Transplantirung von Hautlappen aus der Umgebung der Warze oder der Auskleidung des Gehörcanales das raschere Ueberwachsen der Wundhöhle mit normaler Cutis erzielt und hiedurch die Reproduction von Cholesteatomlamellen verhindert werden. Es muss hiebei die hintere und theilweise auch die obere, knöcherne Gehörcanalwand abgemeisselt, der Recessus epitympanicus und die Pauke vollständig freigelegt und die Cutis der ganzen, hinteren Meatuswand in die Höhle eingeheilt wer-

den. Wir können dabei die äussere Warzenwunde offen erhalten oder auch schliessen; im letzteren Falle haben wir eine grosse Höhle, Warze und Paukenhöhle, die breit in den Gehörgang mündet; neue Ansammlungen cholesteatomatöser Massen in dieser grossen Mittelohrhöhle lassen sich durch den breiten äusseren Meatus gut erkennen und gut entfernen. Durch den Verschluss der äusseren Warzenwunde ersparen wir dem Kranken die recht missliche Verunstaltung einer grossen Knochenöffnung hinter dem Ohre. — Bleibt eine grosse äussere Oeffnung an der hinteren Warzenfläche, so müssen wir dieselbe durch eine entsprechend grosse, leicht federnde Hartkautschukpelotte gegen äussere Schädlichkeiten schützen.

KUHN.